

Die dreidimensionale vertikale Wurzelfüllung mit Resilon und Epiphany

Von Guttapercha zu Resinpercha – von konventionellem Sealer zum dual härtenden Kunststoffsealer

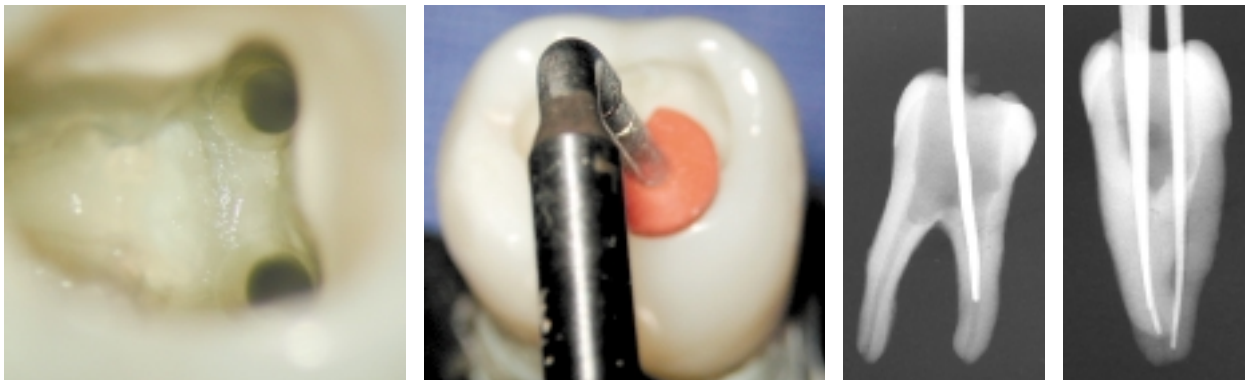
Die American Association of Endodontists bewertet apikale Undichtigkeit als einen Hauptfaktor des endodontischen Langzeitmisserfolges. Wissenschaftler aus aller Welt haben sich dem Problem gewidmet und versuchen fieberhaft die mehreren Millionen jährlicher Wurzelbehandlungen durch verbesserte Techniken und Materialien zu verbessern.

DR. LIVIU STEIER/MAYEN, DR. KARL BEHR/EICHENAU,
DR. KENNETH SEROTA/iiii

Mit der Einführung von Kunststoffen als Füllmaterial und Sealer soll dieser Missstand behoben werden. Resilon- und Epiphany-Materialien aus dem Hause Pentron werden in diesem Beitrag vorgestellt. Die Applikation adhäsiv befestigter Zemente im Kanal und deren Verschlussverhalten war bereits in jüngster Vergangenheit Inhalt zahlreicher Studien. Diese fanden einen wissenschaftlichen Ansatz meist im Zusammen-

hang mit der Befestigung von Glasfaserstiften mittels viskösen Kunststoffen.

Das Schrumpfverhalten von warmer, vertikal kondensierter Guttapercha bei der Abkühlung wurde von Praktikern und Wissenschaftlern zum Anlass genommen, deren Menge im Rahmen der Wurzelbehandlung möglichst zu reduzieren. Verschiedene Alternativen wurden vorgestellt:



Demonstration der Technik an einem extrahierten Zahn – Abb. 1: Spiegeldarstellung der Kanaleingänge. Die Präparation wurde hier in Hybridtechnik ausgeführt: Manuell mit K-Feilen, Gates Glidden Bohrer von Größe 6 bis Größe 3, apikale Aufbereitung Lightspeed bis Größe 40, Deep shape mit K3 Feilen bis .06/#40. – Abb. 2: Der F-Pluggler des Systems B sollte bis auf 5 mm vor dem Apex platziert werden können. – Abb. 3: Radiologische Kontrolle der Beziehung des Systems B zu Apex. – Abb. 4a-d: Mastercone Aufnahme: Abb. 4a: Radiologische Kontrolle.

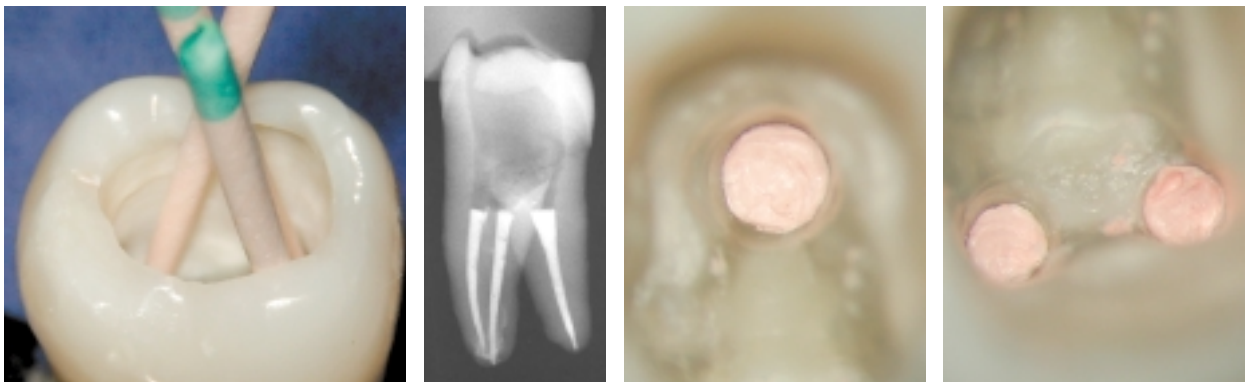

Abb. 4b: Klinische Situation der Resilon-Stifte im Kanal zur Mastercone Aufnahme. Radiologische Kontrolle und klinische Kontrolle des Backfills der Wurzelfüllung. – Abb. 4c: Kontrolle der Wurzelfüllung. – Abb. 4d-e: Okklusale Sicht auf die Wurzelfüllung.

- Kunststoffträger mit Guttapercha beschichtet,
- Metallische Träger mit Guttapercha beschichtet etc.

Der völlige Ersatz von Guttapercha durch thermoplastische Polymer Substitute ist jedoch ein neuer Weg. Die Firma Pentron Corp. (Wallingford, CT, USA) hat kürzlich dieses System vorgestellt und durch erfahrene Endodonten in Studien in den USA und weltweit testen lassen.

Beschreibung des Systems

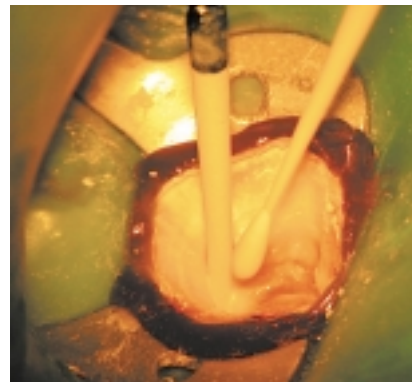
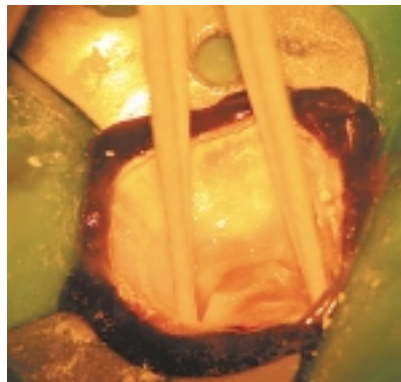
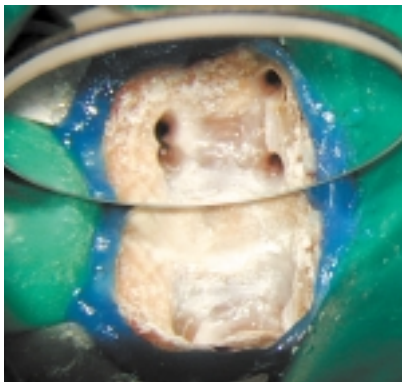
State of the art endodontics hinterlässt einen sich nach apikal verjüngenden Kanal (die Präparation wird als tapered bezeichnet). Die aufbereiteten Wurzelkanäle variieren von .02 – bis zu .08, ja sogar 0.12. Für die Konizitäten .02 – .04 – .06 wurden Guttapercha ähnliche Stifte in verschiedenen ISO Größen geschaffen. Nach abgeschlossener Präparation – definitiver Entfernung von Smear layer sowie Trocknung des Kanalsystems wird ein Primer (Epiphany) mit Microbrushs in den Kanal eingeführt und verteilt. Beim Kanalsealer handelt es sich um einen dual härtenden Kunststoff, der Calciumhydroxid beinhaltet. Mit einem pH-Wert von > 11,5 entwickelt der Epiphany Sealer auch bakteriostatische Wirkung. Die Polymerisation ist nach 25 Minuten ohne Lichthärtung beendet, kann aber durch diese auch sofort beendet wer-

den. Mit der Endhärte neutralisiert sich der pH-Wert. Sollten Flüssigkeiten nachträglich in den Kanal gelangen, kann der pH-Wert erneut über 11 ansteigen und werden Calcium- sowie Hydroxyl-Ionen freigegeben, während Phosphat-Ionen inkorporiert werden. Der Epiphany-Primer dient als Katalysator für das Bonding des Sealers an den Kanalwänden. Der Sealer selber dient als Bond für die Resilon-Spitzen.

Das System berücksichtigt auch die modernen Kriterien einer Wurzelfüllung.

Die Resilon-Spitzen können mit dem von Dr. L. STEPHEN BUCHANAN entwickelten System B (Firma Sybron endo, Orange, CA, USA) „ContinuousWave of Obturation“ nach apikal verdichtet werden. Dies kann sowohl mit manuellen Pluggern erfolgen wie auch unter Anwendung der thermohydraulischen Kondensation (NAHMISA, MAH und DOVGAN). Ein Backfill des mittleren und koronalen Wurzelkanallumens ist eingeplant. Für die Obtura 2 Pistole (Firma Spartan – Obtura) werden Resilon-Kartuschen angeboten. Diese können bei 150 Grad eingespritzt und kondensiert werden. Das neu präsentierte System erfüllt somit die von Dr. HERBERT SCHILDER beschriebene warme vertikale Kondensation des Wurzelkanals unter Umgehung von langfristig undichten Sealern und schrumpfender Guttapercha.

SHIPPER, ORSTAVIK und TROPE haben herkömmliche Guttapercha mit dem neuen Resinpercha = Resilon in einer



Klinischer Fall – Abb. 5: Klinische Darstellung nach beendeter Aufbereitung. – Abb. 6: Entfernung des Primerüberschusses mit sterilen Papierspitzen. – Abb. 7: Die Resilonstifte werden mit einer geringen Menge Epiphany Sealer beschichtet und mit leicht pumpender Bewegung in die Kanäle eingeführt.


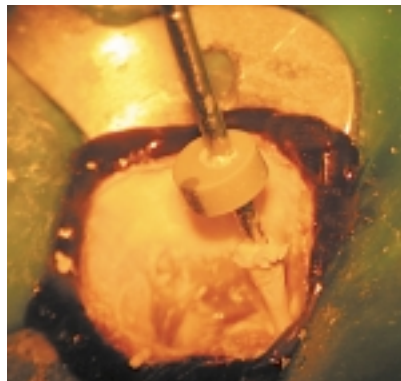
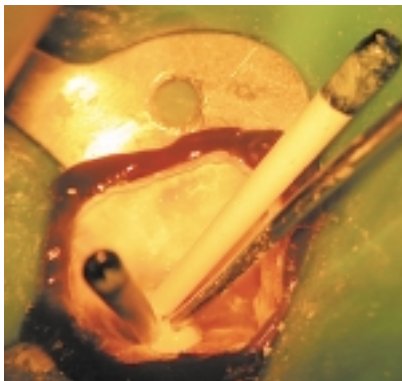


Abb. 8: Mit Hilfe der System B Spitze werden die Resilonstifte bis zur Höhe des Kanaleingangs gekürzt. – Abb. 9: Beim Herausziehen des System B Stopfers aus dem Kanal ist es normal, Material zu entfernen. – Abb. 10: Mit Hilfe von rotierenden Pluggern wird der Resilon Stift in Anlehnung an die von John McSpadden und Jerry Avilon beschriebene Technik im Kanal kondensiert.

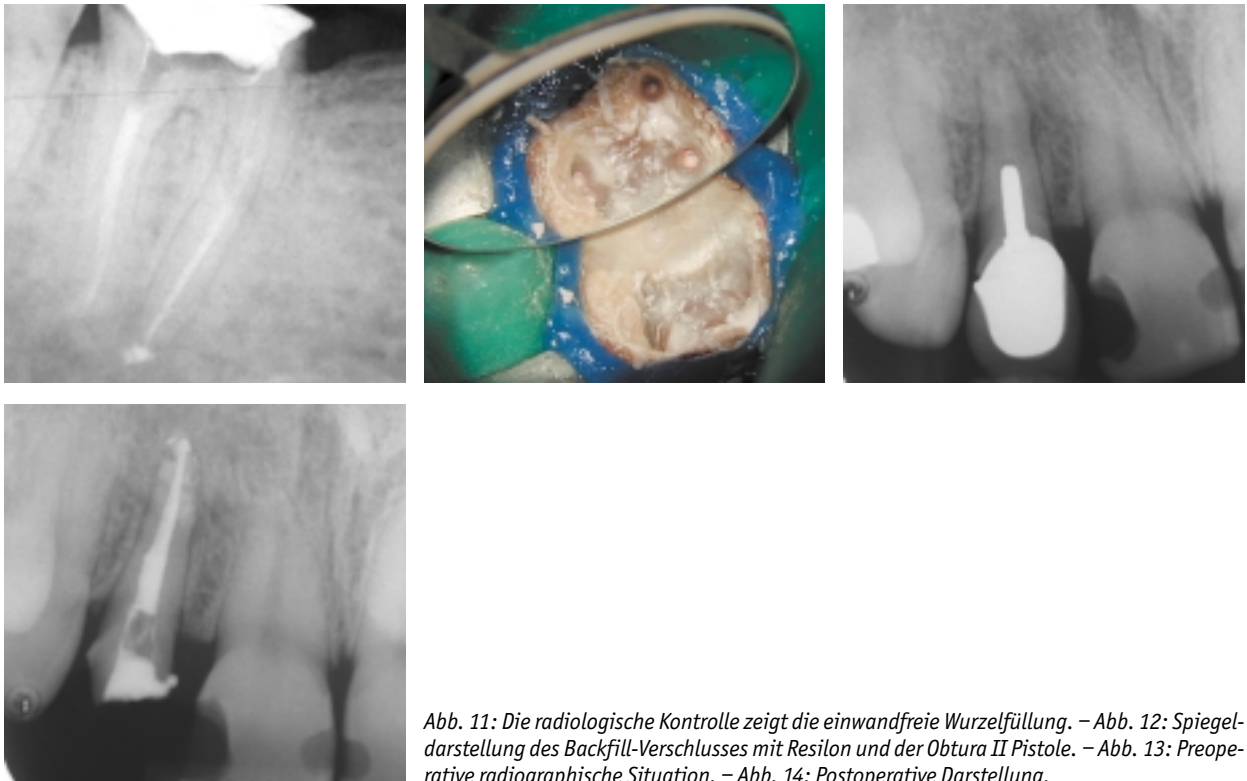


Abb. 11: Die radiologische Kontrolle zeigt die einwandfreie Wurzelfüllung. – Abb. 12: Spiegel-darstellung des Backfill-Verschlusses mit Resilon und der Obtura II Pistole. – Abb. 13: Preoperative radiographische Situation. – Abb. 14: Postoperative Darstellung.

aktuellen Studie verglichen. Sie haben 2 Fülltechniken an extrahierten Zähnen angewandt: 1. lateral kondensierte GP; 2. vertikal kondensierte GP; 3. lateral kondensierter RP; 4. vertikal kondensierter RP. Resinpercha konnte hierbei bedeutend besser abschneiden. Zur Verdeutlichung wird primär an einem extrahierten Zahn das Vorgehen demonstriert und anschließend im klinischen Einsatz vorgestellt.

Zusammenfassung

Bereits seit den 90er Jahren wird der Anwendung von Kunststoffzementen in der Endodontie experimentiert. Neu ist in der vorgestellten Technik die Verwendung eines Kunststoffzementes und eines thermoplastischen Kunststoffstiftes zum adhäsiven Verschluss des Wurzelkanals. Ein neuer Weg zur Bekämpfung des „apical leakage“? Weitere umfangreiche Studien müssen diese Frage noch beantworten.

Literatur

- Serota S. K, Nahmias Y, Watson W. Predictable Endodontic Success: Part II Microstructural Replication. Oral Health in press.
- G. Shipper, D. Orstavik, M. Trope Guttapercha versus resin percha: in vitro bacterial leakage of endodontically treated roots. In press.
- Foxton RM, Nakajima M, Tagami J, Miura H. Bonding of photo and dual-cure adhesives to root canal dentin. Oper Dent 2003;28(5): 543–51.
- O'Keefe KL, Powers JM. Adhesion of resin composite core materials to dentin, Int J Prosthodont. 2001;14(5):451–6.

- Takahashi A, Sato Y, Uno S, Pereira PN, Sano H. Effects of mechanical properties of adhesive resins on bond strength to dentin. Dent Mater. 2002;18(3):263–8
- Ogata M, Okuda M, Nakajima M, Pereira PN, Sano H, Tagami J. Influence of the direction of tubules on bond strength to dentin Oper Dent. 2001;26(1):27–35.
- Ferrari M, Vichi A, Grandini S, Geppi S. Influence of microbrush on efficacy of bonding into root canals. Am J Dent. 2002;15(4):227–31.
- Ferrari M, Vichi A, Grandini S. Efficacy of different adhesive techniques on bonding to root canal walls: an SEM investigation. Dent Mater. 2001;17(5):422–9.
- Ferrari M, Vichi A, Grandini S, Goracci C. Efficacy of a self-curing adhesive-resin cement system on luting glass-fiber posts into root canals: an SEM investigation Int J Prosthodont. 2001;14(6): 543–9.
- Ferrari M, Mannocci F, Vichi A, Cagidiaco MC, Mjor IA. Bonding to root canal: structural characteristics of the substrate. Am J Dent. 2000; 13(5):255–60.
- Leonard JE, Gutmann JL, Guo IY. Apical and coronal seal of roots obturated with a dentine bonding agent and resin Int Endod J. 1996;29(2): 76–83.
- Mannocci F, Ferrari M. Apical seal of roots obturated with laterally condensed gutta-percha, epoxy resin cement, and dentin bonding agent. J Endod. 1998;24(1):41–4.
- Anic I, Shirasuka T, Matsumoto K. Scanning electron microscopic evaluation of two compaction techniques using a composite resin as a root canal filling material. J Endod. 1995;21(12):594–8.

Korrespondenzadresse:

Dr. Liviu Steier
 Kehriger Straße 12
 56727 Mayen
 Tel.: 0 26 51/90 04 90
 Fax: 0 26 51/90 04 91
 E-Mail: L.Steier@perio-implantologie.de